

こあら新聞

第40号

担当 長澤 優香

口腔がんについて

はじめに

がんは様々な情報で取り上げられる死因第一位の疾患であり、2人に1人は罹ると言われています。

がんの罹患率を臓器別に見てみると、あるがんセンターの2007年度のデータで1位は胃・2位は肺と続きますが、これらに比べると口腔がんの発生頻度は低めです。

口腔がんの初期は他の粘膜疾患と似ている場合があり、自力での発見は難しいのですが、最近心配される方が多くなってきたので、改めてこういった特徴がみられるのかをご紹介します。いききたいと思えます。

口腔がんって？

がんとは、正常な細胞を破壊して無秩序に増殖する異常な細胞の集団であり、周囲の組織や他の臓器に転移、侵入していきますが、その中でも口腔内にできるがんのことを口腔がんと呼んでいます。

口腔がんを部位別に分けると、舌がん・歯肉がん・口腔底がん・口蓋がん・口唇がん・頬粘膜がんが挙げられます。

ここで知っていただきたいのは、先に述べたように、口腔がんの発生頻度はがん全体の1〜3%程度と低めなのに、意外と死亡率が高いことです。それは一体なぜでしょうか？

理由としては口腔内にがんができるという認知度が低く、発見されたときにはある程度進んだ状態になっていることが多いためです。

このことから、早期発見が重要となります。このことから、早期発見が重要となります。このことから、早期発見が重要となります。

悪性腫瘍の特徴

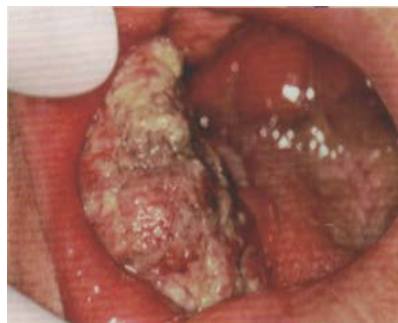少し難しくなりますが、悪性腫瘍は専門的には、皮膚や粘膜などにできる上皮性の癌腫、筋肉や血管などにできる非上皮性の肉腫に分けられ、合わせてがんと呼びます。

癌腫：舌がん、歯肉がん、唾液腺がんなど

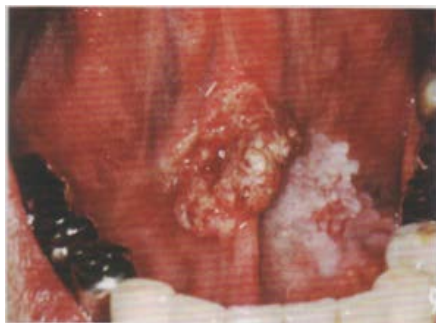肉腫：顎骨の骨肉腫、顎関節の軟骨肉腫

たぐい

上記のがんの初期は、無痛性の腫脹や口内炎と似たような赤い発疹の中に潰瘍ができてくる状態が多く、その周辺はしこりのようになっていく場合があります。進行すると刺すような痛みや、場所によってはしびれなどの神経障害も起こる場合があります。また、口腔内のがんは、肺や肝臓などに原発したがんが口腔内へ転移してきた可能性もあるため、口腔内だけでなく全身の精査をする必要があります。



頬粘膜癌



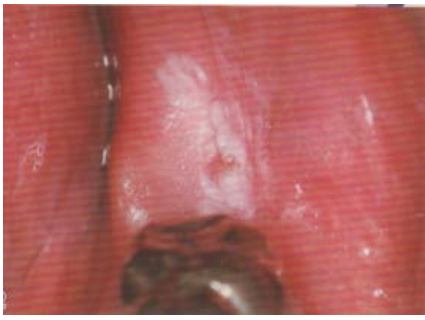
口底癌

〈前がん病変〉

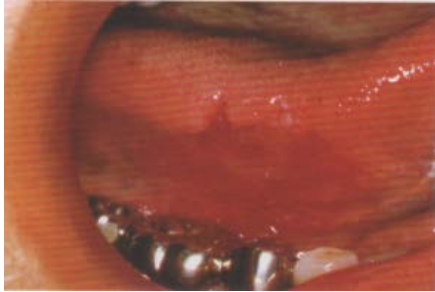
正常のものと比較して組織ががん化しやすい状態に変化した病変で、すでに一部ががん化している場合があります。

●**白板症**…他の様々な口腔粘膜の疾患に該当しないものを言います。白く盛り上がったみためをしており取れません。悪性化は3〜5%とされています。

●**紅板症**…白板症と同じく他の粘膜疾患に該当しない病変のことを指し、ビロードのようなつるりとした赤色の病変です。ただし高頻度のがん化することが多いため病理の組織検査が必要です。



白板症



紅板症

〈良性腫瘍の特徴〉

口腔内の良性腫瘍には、歯に由来する「歯原性腫瘍」と由来しない「非歯原性腫瘍」に分けられます。

●**歯原性良性腫瘍**…エナメル上皮腫、歯牙腫、セメント質腫など

●**非歯原性良性腫瘍**…乳頭腫、血管腫、唾液腺腫など

良性腫瘍は悪性とは異なり通常、周囲の組織には浸潤せず転移も稀です。また、短期間には増大せず、腫瘍の境目ははっきりとしています。成長の過程で組織に異常発生したものから合わなくなった入れ歯や補綴物の刺激によってできるものまで様々な要因がありますが、大きくなると顔貌の変化や歯の位置の異常なども起こるため、必要があれば摘出や切除を行います。

※よくがんと心配される例

●舌にできるもの…

舌苔や黒毛舌（舌にある乳頭と呼ばれる部分が角化延長し、黒色に着色した病変）や、地図状舌（舌の表面に白色と赤色の不規則な模様が見られるが、角化異常によるもの）等が挙げられます。

その他にも乾燥や貧血により舌全体がひび割れたように見える、赤くつるりとした見た目でピリピリするなどといった症状がでることもあります。

●歯肉にできるもの…

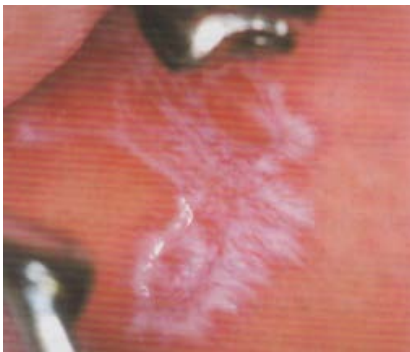喫煙等によるメラニンや補綴物の金属による色素沈着、顎骨が変性してできた骨隆起というこぶなどが挙げられます。

●頬粘膜にできるもの…

口腔扁平苔せん（原因不明の慢性炎症を起こした難治性の病変で白いレース状に見える）

脂肪腫（本来皮脂腺の無い所にできた皮脂腺の集団で黄色い顆粒状に見える）

その他に唾液腺の通り道にできる唾石や粘液瘤によるしこり、歯牙に当たる部位や無意識に噛んでしまった頬粘膜の変性による出っ張りなどが挙げられます。



扁平苔せん

●口腔内全体にできるもの…

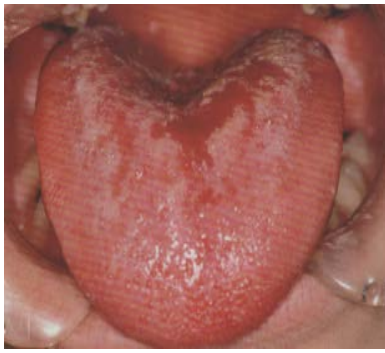単純ヘルペス（単純疱疹ウイルスによる感染で、幾つかの小水疱がみられる）、

口腔カンジダ症（口腔内に常在菌としていたカンジダ菌が、服薬や入れ歯の清掃不良などによって増殖、感染して白い膜をつくるほか歯肉が赤くなる）、

带状疱疹（神経の支配領域に由来して顔貌の半分のみに見えるウイルス性の小水痘で、破れると潰瘍ができ神経痛を伴うこともある）、

口内炎（ただしすぐ再発するものや難治性のもは、他の疾患も疑われるため要注意）

などの水泡や潰瘍ができるほか、色素性母斑（いわゆるほくろ）ができることもあります。



口腔カンジダ症

このように、初期のがんは一見するとほかの粘膜疾患も疑われますから、まずは気になるところを見つけたら、硬いしこりや潰瘍の状態になっていないか、短期間で状態が変化しないか経過を見る必要があります。

口腔がんの主な原因としては、煙草やお酒、合わなくなった入れ歯や壊れた補綴物等の慢性的な刺激なども含まれますから、きちんと口腔内を清潔にして治療をしておくことは口腔がんの予防にも繋がるのです。

おわりに

口腔がんは進行の程度によって大きな手術が必要です。その結果、顔貌や機能に変化をきたすため、会話や食事等の日常生活にも影響を及ぼします。

今回の記事が少しでも参考になれば幸いです。あくまで口腔内は自分で全体を見回すことはできないため定期的な健診が大切となってきます。がんは第一に早期発見が大切ですから、歯科医院にむし歯の治療だけではなく、ご自分の口腔内全体は全身の病気と関連していることを意識し、口腔内の健康も保ちましょう。



スタッフの広場

こあら先生より一言

年末から年始の魔の食欲のせいで体が確実に重くなっております…どうしよう(◎_◎;)という事でプール始めます!!そして生まれ変わります(`・ω・´)★ 吉田

地球温暖化といっても、これほど雪が少ないのは異常ですよ。雪が少ないと困る人もいるでしょうが、多くの方は助かりますよね。雪が少ない山形はいい所だと思います。



最近髪を10cm近く切りましたが、元が長かったためあまり周りに気づいてもらえず…(;▽;)笑 そして今は更に髪を切りたい衝動に駆られております(+o+)♥♥ 板坂

今年の冬は雪が少ない分出掛けよう!と思っていましたがやっぱり寒いですね❄️活動は暖かくなってから^^♪それまでは温泉で乗り切ります(笑) 長澤